

ALGUNAS ALTERACIONES HISTOPATOLÓGICAS RELACIONADAS CON ENFERMEDADES DEL SISTEMA INMUNE

SOME HISTOPATHOLOGICAL ALTERATIONS IN RELATION WITH ILLNESS OF IMMUNE SYSTEM

Ángel Concepción¹, Juan Ríos², Antonio González Griego²
aconce@giron.sld.cu

Recibido: enero 20, 2011/Aceptado: febrero 17, 2011/ Publicado: septiembre 14, 2011

RESUMEN. El estudio del sistema inmune normal y los efectos histopatológicos provocados por sus alteraciones, son de la mayor importancia tanto desde el punto de vista investigativo, como para una adecuada preparación del médico integral que se necesita formar en este campo. Tomando en consideración estos antecedentes fue utilizado en el presente trabajo, muestras de mastocitos peritoneales teñidas con azul de toluidina y cortes de corazón, pulmón y tiroides, incluidas en parafina y teñidas con hematoxilina-eosina. Posteriormente fueron fotografiadas a través de un microscopio óptico y procesadas, mediante un programa de foto edición. Se comparan patologías de origen inmunológico, como las características de los mastocitos desgranulados y sin desgranular, corazón normal y con carditis, pulmón normal con la de asma a nivel alveolar y tiroides normal, con tiroiditis. El objetivo del trabajo consiste en comparar un grupo de imágenes que muestran las características normales de diversos órganos, comparándolas con las imágenes de patologías de origen inmunológico que las afectan, por lo que además del resultado investigativo, posee valor docente.

PALABRAS CLAVE: Enfermedades del sistema inmune, alteraciones histopatológicas de órganos, mastocitos peritoneales, microscopía óptica.

ABSTRACT. The study of the normal immune system and the histopathological effect provoke by its alteration, are of the mayor importance both from the investigative point of view, as well as for an adequate preparation of the integral physician that is necessary to develop in this field. Taking into consideration those antecedents, it were used in the present work, peritoneal mast cells samples stained with toluidine blue and slides of heart, lung and Thyroid gland, embedding in paraffin and stained with haematoxylin and eosin. Afterward there were photograph through an optic microscope and processing by a photo edition program. It was compared pathologies of immunological search, as degranulate or not mast cells, as well as heart with cardites, lung with asma at the alveolar level and normal Thyroid gland with tiroidites. The aim of the work consist to compare a group of images that show normal characteristic of different organs and pathologies of immunological illness that affect it, because of this the work moreover of its research results, have a teaching usefulness.

KEYWORDS: Illness of immune system, histopathological alteration of organs, peritoneal mast cells, optic microscopy.

^{1 2} Instituto de Ciencias Básicas y Preclínicas “Victoria de Girón”, ISCMH, Ministerio de Salud Pública, CUBA calle 146 y avenida 31, Cubanacán Playa, Ciudad de la Habana CP-10600.

Introducción

El estudio del sistema inmune normal y los efectos histopatológicos provocados por sus alteraciones, son de la mayor importancia tanto desde el punto de vista investigativo, docente, como para una adecuada preparación del médico integral que se necesita formar en cualquier parte del mundo. A partir de estas ideas se viene desarrollando un programa con la característica de que su contenido incorpore experiencias personales, de resultados alcanzados por este colectivo.

Se ha querido que el contenido del programa aporte los conocimientos ya establecidos a los cuales se le incorpora la experiencia personal resultante, del comportamiento de las patologías inmunológicas en nuestro medio y la adecuación de los tratamientos según las características de cada paciente, de los especialistas participantes en la elaboración de los textos de los temas incluidos y en concordancia con esta idea original se le adiciona la tarea de ilustrar con imágenes también propias, resultado de las investigaciones de especialistas cubanos, autores o colaboradores, de esta obra para que sea única y diferente de otras ediciones internacionales.

El objetivo del trabajo consiste en presentar un grupo de imágenes (mastocitos peritoneales y de diferentes órganos), a partir de investigaciones realizadas por este laboratorio, que muestran las características normales de diversos órganos, comparándolas con las imágenes de patologías de origen inmunológico que las afectan.¹

Materiales y métodos

Para la obtención de los mastocitos se implantan cubreobjetos en peritoneo de ratas, que se extraen a las 48 horas y se incuban con Indometacina [2 mg/mL, disuelta en etanol-propilenglicol 1:9], como inhibidora de la desgranulación y dextrana al 6%, como sustancia desgranuladora; después se fijan en vapores de formaldehído por 20 minutos. Se puede incubar con otros compuestos, como extractos de plantas marinas, referidos en este trabajo. Coloración con azul de toluidina al 0,1%, montaje en gelatina-glicerina y observación al microscopio óptico.

También se utilizan muestras de diferentes órganos (corazón, pulmón y tiroides) normales y con patologías de origen inmunológico de humanos. Fijación en formaldehído al 6 % durante 72 horas. Inclusión en parafina y cortes de 5 µm (micrómetros). Coloración con hematoxilina-eosina, montaje en bálsamo de Canadá y observación al microscopio óptico.

Las preparaciones fueron fotografiadas con Microscopía óptica y procesadas mediante programa de foto edición de Microsoft.

Resultados

Los cubreobjetos extraídos del peritoneo de ratas, pasadas 48 horas de haber sido implantados están repletos de mastocitos, células que se utilizan como elementos fundamentales en estos experimentos y que han servido para evaluar la actividad antiinflamatoria de diferentes extractos de origen marino². Para conocer la actividad inhibidora (antiinflamatoria), se hacen conteos de células desgranuladas y no desgranuladas y se comparan estos respecto a conteos de células incubadas con las sustancias patrones (Indometacina y Dextrana).

La indometacina actúa sobre los mastocitos protegiendo sus membranas citoplasmáticas, quizá reduciendo los metabolitos del ácido araquidónico de la membrana celular a través de la inhibición de las enzimas ciclooxigenasas. La dextrana es un polisacárido sulfatado que ha sido utilizado como agente inflamatorio (en este caso desgranulador), e inductor entre otros de la liberación de histamina³.

En relación con los cortes de órganos, se pueden apreciar las alteraciones producidas en los mismos como consecuencias de patologías del sistema inmune.

Respecto a la miocarditis, los pacientes desarrollan una cardiomiopatía dilatada como mayor causa de morbilidad y mortalidad entre adultos jóvenes, de ahí la importancia de su estudio ⁴.

Es una enfermedad autoinmune mediada por células T, al parecer CD4+, caracterizada por degeneración y necrosis de los miocitos, con infiltración de células como macrófagos, linfocitos y eosinófilos en el tejido intersticial; en este sentido se han realizado estudios de carditis experimental en cerdos, provocada por anticuerpo monoclonal anti-CD4 in vivo, que confirman estas observaciones ⁴ (figs. 2 y 3).

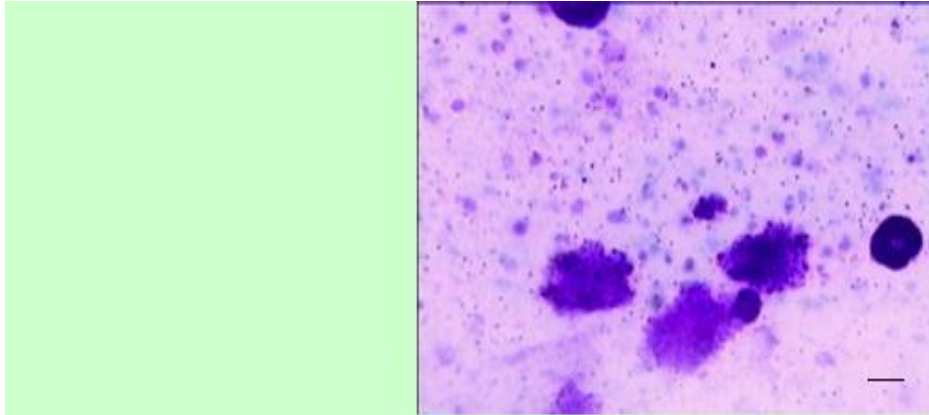


Fig.1. Mastocitos peritoneales desgranulados y no desgranulados. Bar: 20 μ m

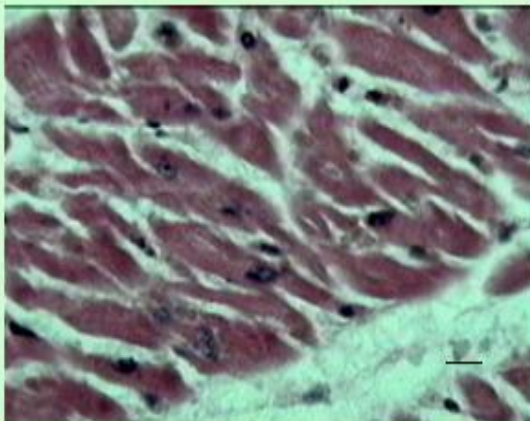


Fig.2. Corazón normal. Bar: 20 μ m

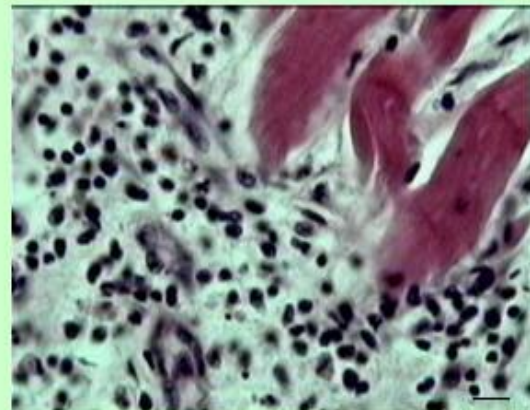


Fig.3. Carditis. Se observa infiltrado inflamatorio (I.I.) y degeneración de los miocitos. Bar: 20 μ m

Otra enfermedad como el asma (enfermedad crónica no transmisible), también tiene relación con el sistema inmune, la que ha sido definida como un desorden inflamatorio crónico, asociado a las vías aéreas, donde se presentan células inflamatorias y alteraciones patológicas del epitelio y el tabique interalveolar entre otras ⁵ (figs. 4 y 5). Se caracteriza por la contracción espástica del músculo liso de los

bronquiolos. La causa habitual es una hipersensibilidad de los bronquiolos a sustancias extrañas contenidas en el aire, donde ocurre una reacción anafiláctica a través de los mastocitos situados en el intersticio pulmonar, que liberan histamina, la sustancia de reacción lenta de la anafilaxia, factor quimiotáctico para los eosinófilos y bradicinina.

Se puede observar también un corte normal de tiroides, con una tiroiditis de Hachimoto (figs. 6 y 7); enfermedad autoinmune, en la que se produce un incremento de tamaño de la glándula tiroides, que frecuentemente ocasiona disminución en la función tiroidea o sea hipotiroidismo. La enfermedad de Hashimoto es además, un trastorno de la glándula tiroides común que puede ocurrir a cualquier edad, pero que se observa con mayor frecuencia en mujeres de mediana edad ⁶.

Estas imágenes han sido utilizadas en la docencia de pre-grado que se imparte a alumnos de 2do año de medicina de la ELAM (Escuela Latinoamericana de Medicina), con buenos resultados, algunos de ellos publicados ^{2,7}.

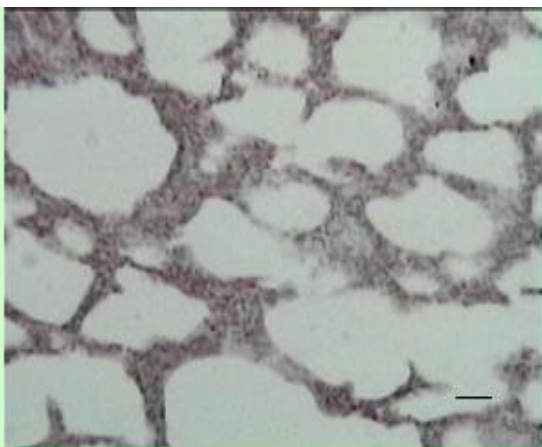


Fig.4. Pulmón normal. Bar: 12,5 μ m

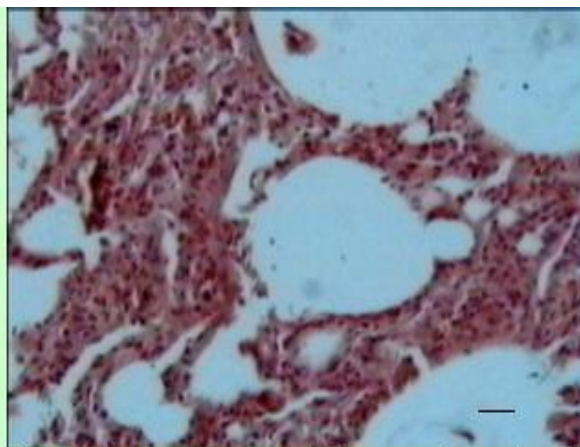


Fig.5. Asma. Tabique interalveolar engrosado, con presencia de I.I. Bar: 12,5 μ m

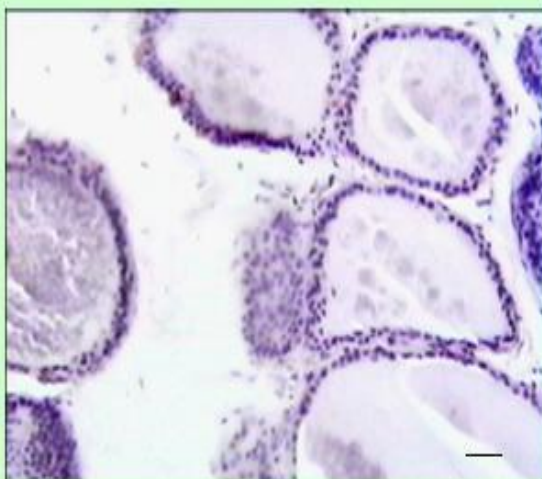


Fig.6. Tiroides normal. Bar: 12,5 μ m

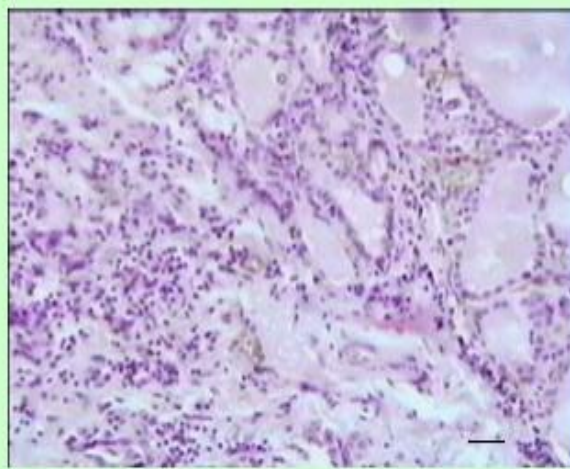


Fig.7. Tiroiditis. Se observa abundante I.I. en el tejido intersticial y folículos alterados. Bar: 12,5 μ m

EI

Conclusiones

Las imágenes presentadas son útiles para ilustrar a través de ejemplos concretos, las explicaciones teóricas que se imparten a alumnos que cursan la asignatura de Inmunología, de 2do año de la carrera de medicina en la ELAM y de posible uso en otras carreras de medicina o carreras afines.

Referencias

1. Concepción A.R. y cols. (2006) 1er Congreso Internacional de Genética Comunitaria. *Palacio de Convenciones Cuba*
2. Concepción A.R. y cols. (2000) *Revista Salud Animal* **22** (2): 132-134
3. Dawson y cols (1991).. *Int. J.Tiss. Reac* **XIII**(4) 171-185.
4. Qing-Qing W. y cols, (2006).Examination of Personal Factors in Work Accidents. *J. Clinical Immunology* : **26** (3):213-221.
5. Barrios J.R. y cols (2006). *Arch. Pathol Lab Med* 130(4): 441-451.
6. Ladenson P, Kim M. (2007)*Thyroid In.* Cecil Medicine 23rd Eds
7. Concepción A.R. y cols. (2007)Formulating del Vimang con actividad antifotoenvejecimiento *Rev Habanera de Ciencias Médicas* **6** (1)